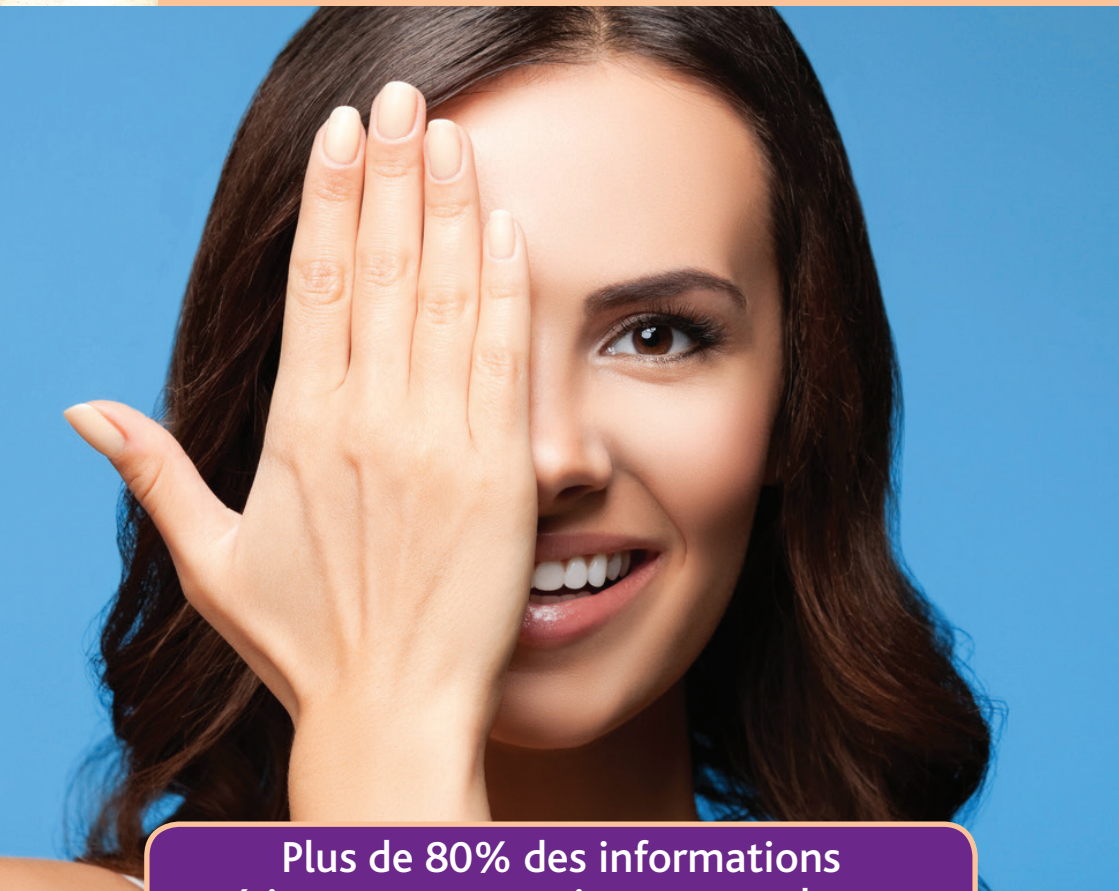



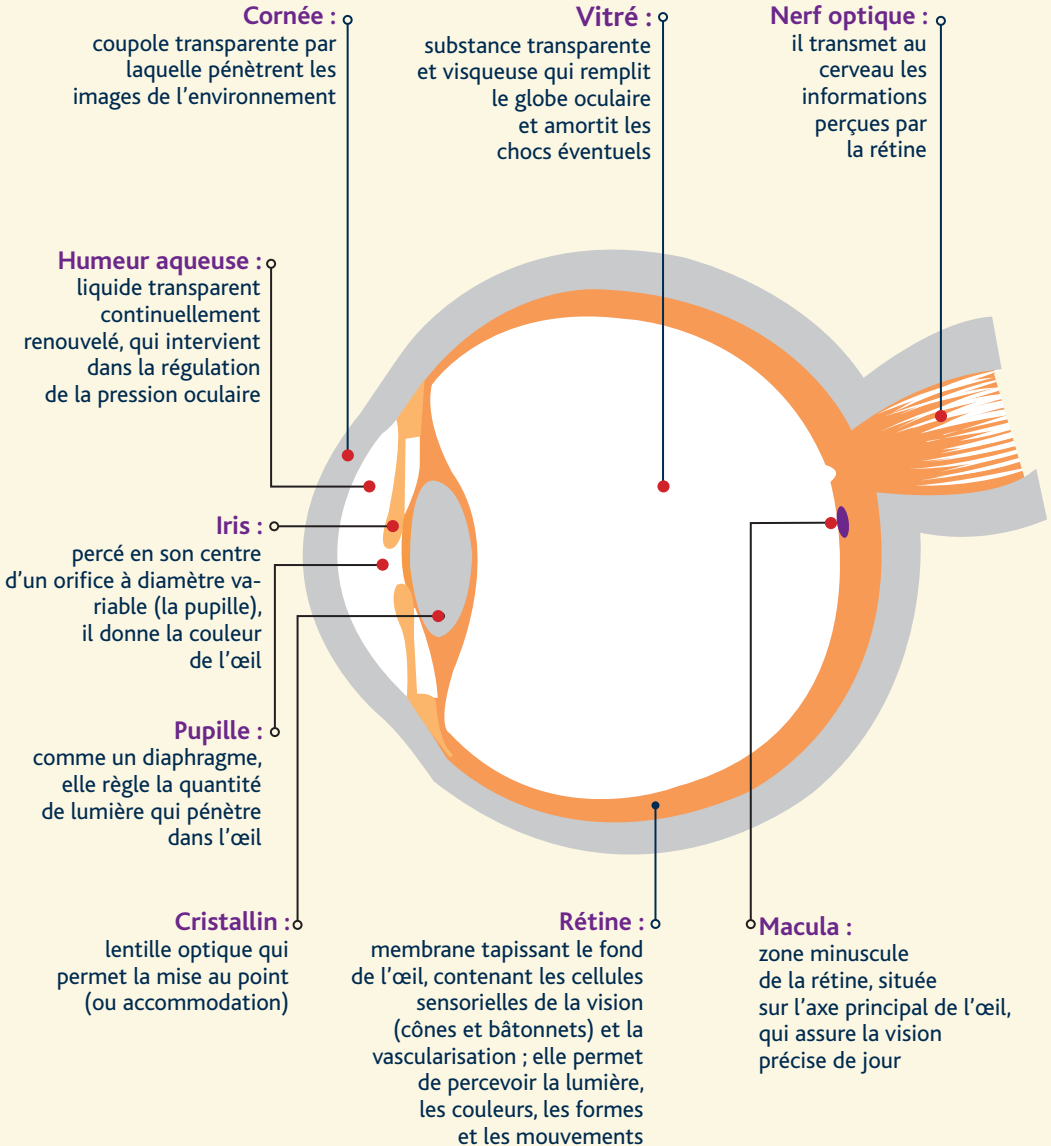
L'œil à la loupe...



Plus de 80% des informations
extérieures nous parviennent par les yeux



Principales structures de l'œil

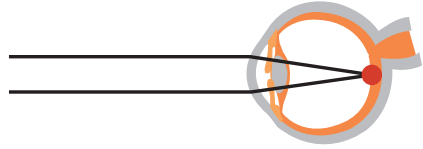




Principaux défauts visuels

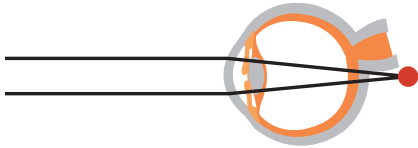
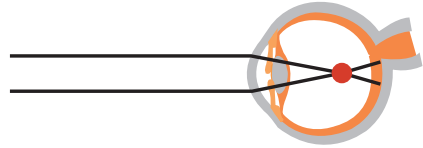
Œil normal (emmétrope)

L'image nette se forme sur la rétine



Troubles de la mise au point

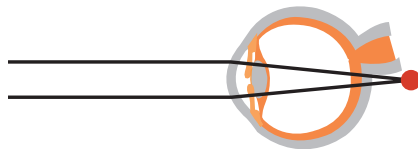
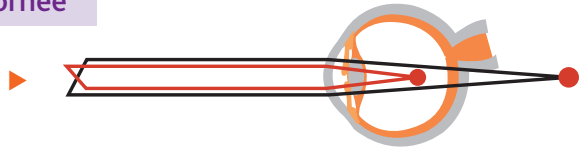
Myopie : vision floue de loin, nette de près ; l'image se forme en avant de la rétine



Hypermétropie : bonne vision de loin et fatigue rapide de près ; l'image se forme en arrière de la rétine

Troubles de la courbure de la cornée

Astigmatisme : vision imprécise de près comme de loin ; sensibilité augmentée à la lumière vive



Troubles liés au vieillissement

Presbytie : diminution progressive et normale de la vision de près avec l'âge ; perte progressive de l'accommodation

Troubles de la vision binoculaire

- **Strabisme** : anomalie permanente des axes visuels.
- **Hétérophorie** : anomalie latente de la convergence, parfois gênante. L'équilibre oculomoteur se mesure par un hétérophoromètre et peut conduire à une rééducation orthoptique.
- **Troubles de la vision des reliefs** : dépistés par le stéré test.

La vision binoculaire est la perception unique des images reçues par chacun des deux yeux. Cette fonction cérébrale donne le sens de la profondeur et du relief.

Autres troubles...

- **Troubles de la vision des couleurs (ou dyschromatopsies)** : dépistés par les tests colorimétriques.
- **Troubles du champ visuel** : recherchés par la vision périphérique de l'œil.



Principales maladies de l'œil

Baisse progressive de l'acuité visuelle

- **Cataracte** : opacification du cristallin d'origine congénitale, traumatique, toxique (radiations ionisantes, UV), diabétique ou sénile (cause la plus fréquente).
- **Glaucome chronique** : augmentation anormale de la pression oculaire évoluant le plus souvent de façon insidieuse et indolore. Non traité, il entraîne une perte progressive du champ visuel.
- **Dégénérescence maculaire** : perte de la vision centrale par détérioration de la macula. Elle entraîne la perte de la lecture, de la reconnaissance des visages...
- **Rétinopathie chronique** : altération progressive de la rétine aboutissant à la perte de la vision. Elle peut être familiale, héréditaire et bilatérale, ou consécutive à un diabète, une hypertension artérielle ou une intoxication médicamenteuse. Il en existe une autre forme **la rétinite pigmentaire** : caractérisée par la dégénérescence des bâtonnets.

Baisse rapide de la vision

- **Décollement de rétine** : caractérisé par l'apparition d'un voile noir qui s'étend progressivement, il peut conduire à la cécité s'il n'est pas traité en urgence. Il touche le plus souvent les yeux myopes.
- **Neuropathie optique aigüe** : maladie du nerf optique d'origine vasculaire, inflammatoire (maladie de Horton), traumatique, immunitaire (sclérose en plaque) ou toxique (alcool, tabac).
- **Kératite** : atteinte aigüe de la cornée qui lui fait perdre sa transparence et dont les causes peuvent être traumatiques ou infectieuses (herpès).
- **Glaucome aigu** : baisse douloureuse de l'acuité visuelle par augmentation brutale de la tension oculaire.

Affections n'altérant pas la vision

- **Conjonctivite** : inflammation d'origine infectieuse, allergique ou physique (vent, poussière...) qui rend l'œil rouge et larmoyant avec une sensation de «grain de sable».
- **Hémorragie sous conjonctivale** : rougeur homogène d'une partie de la conjonctive, le plus souvent due à une fragilité capillaire mais pouvant révéler un diabète, une hypertension artérielle ou un trouble de la coagulation.
- **Corps flottants** : substance circulant dans le vitré et donnant l'impression de filaments ou de points noirs mobiles.
- **Yeux secs** : diminution de la qualité et de la quantité des larmes pouvant être liée à l'environnement, aux médicaments, à l'âge.
- **Blépharite** : inflammation chronique du bord libre de la paupière.
- **Orgelet** : furoncle de la paupière.
- **Chalazion** : inflammation d'une glande graisseuse de la paupière.

? Quand consulter un ophtalmologiste

- En cas de baisse de votre acuité visuelle, même unilatérale
- En cas d'antécédent oculaire familial
- En cas de maladie générale, hypertension artérielle, diabète...
- En cas d'accident oculaire, projection, corps étranger, œil rouge, traumatisme...
- En cas d'anomalie de votre champ visuel
- Sur avis de votre médecin du travail
- Après 40 ans pour un suivi régulier, avec mesure de la tension oculaire et examen du fond d'œil

Quelques conseils...

- Protégez-vous des rayons ultraviolets en portant des verres filtrant la totalité des UV (prenez l'avis d'un opticien et attention aux lunettes gadgets !)
- Prévenez les accidents oculaires en portant, le cas échéant, des lunettes de sécurité
- Pensez que la vision de nuit est de moins bonne qualité que la vision de jour...

N'hésitez pas à demander conseil à votre médecin du travail

